Ueber
die Gestalt der Chorionzotten
in den ersten Monaten der Schwangerschaft.

INAUGURAL-DISSERTATION

ZUR

ERLANGUNG DER DOCTORWÜRDE

DER

MEDIZINISCHEN FAKULTÄT ZU HEIDELBERG,

VORGELEGT VON

GUSTAV HACK,

APPROB. ARZT.

WÜRZBURG

Druck von F. Fromme-Etlingers Nachfolger, Stephansgasse 7.

1896.

Ueber
die Gestalt der Chorionzotten
in den ersten Monaten der Schwangerschaft.

INAUGURAL-DISSERTATION

ZUR

ERLANGUNG DER DOCTORWÜRDE

DER

MEDIZINISCHEN FAKULTÄT ZU HEIDELBERG,

VORGELEGT VON

GUSTAV HACK,

APPROB. ARZT.

WÜRZBURG

Druck von F. Fromme-Etlingers Nachfolger, Stephansgasse 7.

1896.

Digitized by the Internet Archive
in 2026

https://archive.org/details/IA40153506_0058

In Band XLV Heft 3 des Archivs für Gynäkologie behandelt Kehrer-Heidelberg an der Hand von 50 Fällen von Blasenmolen eingehend die Aetiologie und Pathologie der Traubenmole. Diese Untersuchungen führen den Autor dabei zum Schlusse, dass es sich bei der Mole nicht um myxomatöse Neubildungen handelt, wie dies von Virchow in seinem Werke „Ueber die krankhaften Geschwülste", I. pg. 405 angenommen wurde, sondern um numerische Wucherungen des Bindegewebes und des Epithels der Zotten mit Erhaltung der primären embryonalen Form.

Zu diesem Ergebnis war Kehrer durch eigne Untersuchung junger menschlicher Eier gelangt, und es galt nun, an weiterem Material zu prüfen, welche Veränderungen die menschlichen Chorionzotten im Verlaufe ihrer Entwicklung erleiden.

Obwohl die Untersuchung von Abortiveiern ja schon eine grosse Anzahl von Forschern beschäftigt hat, so haben doch verhältnismässig nur wenige, wie mir scheint, gerade der Frage nach der ersten Gestalt der Chorionzotten genügende Aufmerksamkeit geschenkt. Daher ist eine Einigung der Meinungen über diesen Gegenstand bis jetzt noch nicht erzielt worden.

So hat zwar schon Theodor Bischoff in seinen „Beiträgen zur Lehre von den Eyhüllen des menschlichen Fötus“ Auftreibungen an den Enden der Zotten des normalen menschlichen Chorion in frühen Entwicklungsperioden in manchen Fällen beobachtet, welche dann Aehnlichkeit hatten mit den Aestchen von Sedum acre oder einem Stückchen eines Korallenstammes; allein in seinem nur wenige Jahre später erschienenen Werke über die „Entwicklungsgeschichte der Säugetiere und des Menschen“ hält er diese Auftreibungen offenbar für pathologisch, indem er annimmt, dass sie nur an krankhaften Eiern vorkämen, deren innere Teile, Embryo etc. längst abgestorben oder gar aufgelöst seien, während das Chorion mit seinen Zotten noch fortwachse. An solchen Eiern allerdings fand er dann die Endigungen manchmal „monströs gross“ und blasig aufgetrieben.

Auf demselben Standpunkt wie Bischoff steht C. Hennig in seinen „Studien über den Bau der menschlichen Plazenta und über ihr Erkranken“, indem er alle normalen Chorionzotten der ersten Wochen der Schwangerschaft als walzig oder nur wenig an ihren freien Enden verdickt beschreibt. Hennig hält nämlich ebenso wie Bischoff, wie dies deutlich aus der auf Tafel I Fig. 4 und 5 in jener Arbeit gegebene Abbildungen hervorgeht, für die ersten 2 Monate wenigstens noch völlig normale Befunde für pathologisch d. h. schon der Traubenmole angehörig. Denn die daselbst gelieferten Zeichnungen, welche als Beispiele beginnender Traubenmole angeführt werden, entsprechen vollständig den Bildern, wie sie sich an zweifellos ganz normalen Eiern der ersten 2 Monate

fanden und wie sie unten näher beschrieben werden sollen.

Ebenso erwähnen auch Beigel und Löwe in ihrer im Archiv für Gynäkologie Band XII 1877 erschienenen „Beschreibung eines menschlichen Eichens aus der 2.—3. Woche der Schwangerschaft“ nichts von blasigen Auftreibungen an den Chorionzotten. Doch sind in den Abbildungen selbst (Tafel VII Fig. 7) wenigstens an den dort aufgezeichneten Chorionzotten kuglige Auftreibungen an den Enden nicht zu verkennen.

Auch in den bekannten älteren Abhandlungen über sehr junge menschliche Eier wie sie von Allen Thomsen, Breus, Reichert herrühren, finden wir nur selten dieser embryonalen blasigen Auftreibungen an den Enden der Chorionzotten Erwähnung, ebensowenig in der ausführlichen Beschreibung zweier menschlichen Eier der ersten 2 Monate von Reinstein-Magilowa (Inauguraldissertation: „über die Beteiligung der Zellschicht des Chorion an der Bildung der Serotina und Reflexa.“ Bern 1891.)

Diesen bis jetzt erwähnten Autoren steht allerdings eine nicht minder ansehnliche Anzahl gegenüber, denen die Embryonalgestalt der Chorionzotten nicht entgangen ist, so namentlich Ahlfeld, Kollmann, Langhans u. a.

Stellt doch Theodor Langhans in den im Archiv für Anatomie und Physiologie 1877 erschienenen „Untersuchungen über die menschliche Plazenta“ sehr genau die Form der Chorionzotten in den ersten Monaten denen der zweiten Hälfte der Schwangerschaft gegenüber. Die Zotten dieser früheren Stadien sind nach Langhans kleine warzige Erhebungen oder lange Bänder, welche nach den freien Enden sich verjüngen oder keulenförmig an-

schwellen. Er hebt vor allem auch die kugligen Massen hervor, welche mit einem fadenförmigen Stiel den grösseren aufsitzen und betont ausdrücklich im Gegensatz zu H. Müller: „Ueber den Bau der Molen," dass sie für völlig normale Gebilde anzusehen sind, „denn die schlanke Gestalt, die gleichmässige Dicke, überhaupt die Regelmässigkeit in der Form, welche die Zotten der reifen Plazenta haben, erlangen sie erst in der Mitte der Schwangerschaft. Vorher ist ihre Dicke eine bedeutendere und zugleich sehr unregelmässige, zahlreiche spindelförmige, kuglige, kolbige Verbreiterungen im Verlauf, besonders aber an den Teilungsstellen, sowie an den Enden der Zotten verleihen denselben ein ganz unregelmässiges Aussehen."

Ebenso wie Langhans schildert Ahlfeld in der „Beschreibung eines sehr kleinen menschlichen Eies" in Archiv für Gynäkologie Band XIII, Heft 2, den dünnen Stiel und das kolbige Ende, mit dem die Mehrzahl der Zotten seines Eies ausgestattet gewesen sei; er will sogar an einigen Präparaten in der Mitte der kolbigen Anschwellung eine Vakuole bemerkt haben.

Sehr genaue Untersuchungen über diesen Gegenstand hat endlich noch J. Kollmann angestellt in seiner Schrift über „Menschliche Eier von 6 mm Grösse" (Archiv für Anatomie und Physiologie Jahrgang 1879.) Die daselbst in Tafel XIII, Fig. 5 gegebenen Abbildungen zeigen ein sehr naturgetreues Bild der Gestalt der embryonalen Chorionzotten. Wir sehen deutlich neben stark ausgeprägten kolbigen Verdickungen an manchen Zottenenden bläschenförmige Auftreibungen, wie sie von Kehrer als charakteristisch für die Embryonalzotten angenommen wurden.

Um nun auf Grund eigener Beobachtung zu versuchen, die Frage nach der Gestalt der Chorionzotten in den ersten Monaten der Schwangerschaft zu entscheiden, wurden 12 Abortiveier, deren Ueberlassung ich der hiesigen Poliklinik verdanke, einem eingehenderen Studium unterworfen. Dieselben wurden zu diesem Zwecke sofort nach Empfang in Wasser abgewaschen, und wurde möglichst rasch die Untersuchung derselben vorgenommen. Jede Konservierungsflüssigkeit musste dabei nach Möglichkeit vermieden werden, weil nach den anfangs gemachten Erfahrungen sowohl Alkohol wie Glycerin stark verändernd auf die Gestalt der Zotten einwirkten, indem eine deutliche Schrumpfung der bläschenförmigen Endkolben eintrat, eine Beobachtung, wie sie auch von Kollmann in seiner Arbeit über menschliche Eier von 6 mm Grösse bestätigt wurde. Nach ihm soll namentlich die embryonale Bindesubstanz durch die Glycerinbehandlung bis zur Unkenntlichkeit verändert werden, wenn die Präparate nicht vorher mit Erhärtungsmitteln behandelt waren.

Nachdem das ganze Präparat so in reines Wasser gebracht war, wurden grössere Zottenstämmchen aufgesucht und aus dem Plazentargewebe mittels einer feinen Pinzette herausgezogen. Bei Eiern der ersten Monate der Schwangerschaft gelang dies mit leichter Mühe, während die Stämmchen späterer Stadien erst mit feinen Nadeln heraus präpariert und dann mit der Scheere abgetragen werden mussten. Darauf wurde das Präparat nochmals mit Wasser wenig befeuchtet, auf den Objektträger dünn ausgebreitet und mit Leitz Okular III Objektiv IV untersucht.

Wir lassen nun zunächst eine kurze Beschreibung derjenigen Abortiveier folgen, welche einer solchen Beobachtung unterworfen wurden und zwar geordnet nicht nach der Zeit der Untersuchung, sondern nach dem Fruchtalter.

I. Fall II. Monat.

Frau X, 31 Jahre alt, IV para, hatte am 15. November zum letzten Mal die Periode. Seit dem 5. Januar bestanden heftige Blutungen, Abgang von Blutkorgula und „schleimigen Fetzen". Am 7. Januar wurde, da die Blutung noch andauerte, kurettiert und damit einzelne Teile der Eihäute entfernt, während der Rest im Laufe der nächsten Tage ausgestossen wurde. Die mit der Kurette entfernten Fetzen wurden sofort in Wasser gelegt und der Untersuchung unterzogen.

Die meisten Chorionzotten zeigten dabei deutlich einen dünnen Stiel, welcher am Ende kugelförmig aufgeblasen ist. In der Regel waren diese Auftreibungen Endblasen d. h. es gingen keine kleineren Zotten mehr von ihnen ab. Andere dagegen liessen wieder kleinere Zottenstämme von sich ausgehen, deren dünne Stiele am Ende ebenfalls wieder blasig aufgetrieben waren. Bei manchen Zotten auch, deren Volumen gewöhnlich dann etwas grösser war als das der bläschenförmigen, ging der Stiel ganz allmählig in das aufgetriebene Ende über, so dass sie mehr eine kolbige Gestalt besassen. Einzelne dieser letzteren liefen sogar geradezu cylindrisch aus, so dass am Ende der Zotte gar keine Verbreiterung gegenüber dem Stiel zu bemerken war. Die Hauptstämme dieser Präparate hatten streckenweise ein deutlich cylindrisches Aussehen. Nur manchmal wechselten an ihnen blasige Auftreibungen mit engen Einschnürungen ab.

Dasselbe Verhalten konnte auch an manchen kleineren Aesten konstatiert werden, wo ebenfalls manchmal im Verlauf Auftreibungen und Verjüngungen mit einander abwechselten.

Deutlich fiel bei diesem Präparate auf, dass die bläschenförmigen Knospen durgängig viel kleiner waren als diejenigen, deren Ende mit kolbigen Auftreibungen versehen war, ja meistens waren letztere mit ersteren reichlich besetzt.

II. Fall: II. Monat.

Frau N., III Gebärende, hatte schon einmal Abort im 3. Monat durchgemacht, während die zweite Schwangerschaft normal verlaufen war. Die Frau hatte am Anfang Dezember zum letzten Mal monstruiert, die Gravidität wurde unterbrochen durch Abortus am 25. Februar. Das Abortivei, dessen Fötus fehlte, war nicht vollständig, so dass der Untersuchung also nur einzelne Teile zu Grunde gelegt werden konnten. Es ergab sich dabei folgendes: Die Chorionzotten waren nicht stark verzweigt. Die Hauptstämme zeigten schon ziemlich beträchtliches Volumen und im allgemeinen gleichmässig cylindrischen Bau. Nur gegen das Ende zu fand man öfters deutliche Einschnürungen, hinter welchen dann sich das Lumen wieder blasenartig erweiterte, um dann allmählich wieder in grössere Endblasen auszumünden, welche in der Regel stark kuglig aufgetrieben waren. Diese letzteren zeigten sich dann manchmal wieder an ihrer ganzen Peripherie mit einer unendlichen Anzahl kleinerer Zotten besetzt, deren dünner Stiel wieder in ein deutliches rundes Endbläschen auslief, so dass das ganze Gebilde ein Stechapfel ähnliches Aussehen erhielt. cfr. Fig. I. Es sind dies

die auch schon von Langhans und Anderen beobachteten Haftzotten, welche nach diesem Autor nach Verlust ihres Epithels mit knopfförmigen Anschwellungen enden und so fest in das Gewebe der mütterlichen Plazenta eindringen, dass ein heftiger Zug nie diese Verbindung löse, sondern immer eine Zerreissung im mütterlichen Gewebe verursache. Mit genau denselben bläschenförmigen Gebilden waren auch die Hauptchorionstämmchen dicht besetzt, während sie an den grösseren kolbigen Seitenstämmchen nur am Anfangsteil beobachtet werden konnten, so dass die Endkolben davon frei waren. Darin bestand ein gewisser Gegensatz zwischen kugeligen und kolbigen Endigungen, dass die ersteren häufig mit kleineren Embryonalzotten dicht besetzt waren, während sie an letzteren dagegen fehlten.

III. Fall: II. Monat.

Fräulein F. primipara, letzte Menstruation 23. Juli 93. Die Schwangerschaft verlief bisher ohne besondere Beschwerden. Am 2. März 94 trat eine starke Blutung ein, welche am 3. März zum Abgang des Eies führte. Die Eihäute waren nicht vollständig; der Rest des Eies hatte eine längs ovale Gestalt, indem die Durchmesser 3,5 : 2,0 cm betrugen. Von einer Gewichtsbestimmung wurde, da das Ei nicht vollständig war, abgesehen. Ein Fötus liess sich in der nur noch zum Teil erhaltenen Eihöhle nicht nachweisen.

Von den dickeren Chorionstämmen gingen nur vereinzelte grössere Aeste nach verschiedenen Seiten hin ab, welche sich dann nicht weiter verzweigten. Sie zeigten dabei in ihrem Verlauf vielfach bläschenartige Auftreibungen, so dass man, wie dies schon Kehrer gethan hat, Aehnlichkeit

mit einer Johannisbeere oder Weintraube herausfinden konnte. Entweder gingen sie zum Schluss in grössere blasige Auftreibungen über, welche manchmal wieder über und über mit einer unendlichen Zahl von Bläschen bedeckt waren (Stechapfelform) oder sie nehmen an ihren Enden deutliche Korallenform an. Ausserdem waren die grösseren Stämme an ihrem ganzen Verlauf ziemlich dicht mit kleineren Gebilden besetzt, welche an dünnem Stiel blasige Gebilde trugen.

Das Präparat stammte demnach aus dem Stadium der Entwickelung der Chorionzotten, wo die Embryonalform noch deutlich erhalten ist. cfr. (Fig. I).

IV. Fall: II. Monat.

Frl. X, primipara, hatte zum letzten Mal Mitte Dezember menstruirt. Abort trat ein am 20. Februar.

Das Ei war vollständig erhalten, die Eihöhle völlig geschlossen. Nach Eröffnung der Eihäute floss eine geringe Menge von Fruchtwasser ab. Ausserdem fand sich in der Höhle ein 10 cm langer und 5 gr. schwerer Föt. welcher keinerlei Spur von Mazeration zeigte. Das Gewicht des ganzen Eies betrug 25 gr; die Durchmesser 5,5 : 4,0 cm.

Die Chorionzotten waren nur wenig verästelt. Meistens bestanden sie wie bei dem oben erwähnten Fall Nr. II aus grösseren cylindrischen Stämmen, welche wieder ganz kleine Zotten mit deutlich bläschenförmigen Enden von sich abgehen liessen. Auch die schon mehrfach erwähnten blasigen Auftreibungen und Einschnürungen im Verlauf des Stammes waren deutlich zu beobachten. Weitgehendere Verzweigungen der Zotten waren an diesem Präparate ebensowenig wie beim vorigen vorhanden.

Kolbige Endigungen der Zotten fielen hierbei besonders durch ihre Menge sowohl wie durch ihre Grösse auf: namentlich waren aber auch an den Enden vieler grösseren Stämmchen die Endblasen nachweisbar, wie sie bei Fall II schon eingehender beschrieben sind, wo auch auf ihre sonderbare stechapfelähnliche Gestalt ausdrücklich hingewiesen wurde.

V. Fall: III. Monat.

Das Ei stammte von einer 30 jährigen Frau, welche schon 2 mal normal geboren hatte. Zum letzten Mal war die Periode Anfang September eingetreten. Am 25. November stellte sich plötzlich abends eine geringe Blutung ein, welche im Lauf der Nacht an Stärke zunahm und zum Abgang eines vollständigen Eies führte. Dasselbe wurde sogleich am Morgen zur Untersuchung gebracht.

Es zeigte dabei eine längsovale Gestalt. Die Länge betrug 10 cm, die Breite 6,5 cm, das Gewicht 50 gr. Nach Eröffnung der Eihüllen, wobei sich trübe Flüssigkeit in geringer Menge entleerte, traf man auf einen Fötus von 14 cm Länge und 30 gr. Gewicht. Derselbe fühlte sich sehr weich an, zeigte im allgemeinen eine trübe Farbe und war stark von beiden Seiten zusammengedrückt. Blasen waren an der Epidermis nicht nachweisbar; die Schädelknochen waren leicht verschieblich durch Lockerung in ihren Nähten. Das Gehirn war in einen rötlichbraunen Brei verwandelt, kurz genau der Befund, wie er von Veit in Schröders Lehrbuch als charakteristisch für den Fötus sanguinolentus beschrieben wird. Die Untersuchung der Chorionzotten ergab schon ziemlich ausgedehnte Verzweigungen derselben.

Ihre Gestalt war meist eine entschieden schlanke, fingerförmige. Doch fanden sich auch noch an verschiedenen Zottenenden deutliche kolbige Verbreiterungen, an einigen, doch nur sehr selten, sogar noch stärkere kugelige Auftreibungen.

Im grossen Ganzen schienen demnach die Zotten dieses Eies schon aus dem Kehrer'schen Embryonalstadium in das Fötalstadium übergetreten zu sein, bevor der Fötus abgestorben war.

VI. Fall: III. Monat.

Das Ei stammte von einer völlig gesunden jungen Frau, primipara. Sie hatte die menses zum letzten Mal am 17. September. Bis zum 30. November bestanden gar keine Beschwerden, an diesem Tage trat nach einem heftigen Schreck starke Blutung ein, verbunden mit der Ausstossung eines in Blutkoagula eingehüllten Eies.

Es wurde dasselbe in Wasser von den ansitzenden Blutgerinnseln befreit und sofort untersucht. Seine Gestalt war birnförmig, seine Länge war 5 cm, die grösste Breite 4 cm, das Gewicht betrug 35 gr. Nach Eröffnung der Eihüllen erhielt man einen ganz frischen Fötus von 9 cm Länge und 21 gr. Gewicht. Die Zotten waren in ihrer überwiegenden Mehrzahl an den Enden deutlich kugelig aufgetrieben, zum Teil auch nur kolbig verdickt. Cylindrische Stränge, wie sie für die Chorionzotten späterer Monate charakteristisch sind, waren nur ganz vereinzelt zu entdecken.

Es konnte demnach an diesem Präparat mit völliger Sicherheit das Vorhandensein von Embryonalzotten konstatiert werden.

VII. Fall: III. Monat.

Bei Frau X, III. gebärende, waren die ersten beiden Geburten spontan verlaufen. Sie hatte zum letzten Mal menstruirt am 14. November. Die zum Abort führende Blutung trat am 22. Februar ein.

Das Ei war vollständig erhalten und zeigte eine birnförmige Gestalt. Der Längendurchmesser betrug 9,5, der Breitendurchmesser 3,5 cm, das Gewicht 68 gr. Nach der Eröffnung der Eihöhle ergoss sich wenig Fruchtwasser nach aussen. Ausserdem fand sich in ihr ein ganz frischer Fötus von 10 cm Länge und 35 gr. Gewicht.

Die Chorionzotten waren nur mit grosser Mühe aus dem Knäuel zu entwirren, indem sie beim Herausziehen sehr leicht abrissen. Bei ihrer Untersuchung ergab sich, dass dieselben schon vielfach verzweigt waren, d. h. dass wieder schwächere kolbige Gebilde von den im Ganzen cylindrischen Hauptstämmen abgingen. Doch konnte auch hierbei am Ende eines grösseren Zottenstammes noch ein deutliches stechapfelförmiges Gebilde nachgewiesen werden, wenn auch die übrigen Endigungen alle nur ein mehr kolbiges Aussehen zeigten. Dagegen sassen allenthalben den grossen Zottenstämmchen die bekannten kleinen bläschenförmigen Gebilde auf.

Die grösseren Endigungen waren demnach bei diesem Präparate kolbig, die kleineren, welche den seitlichen Besatz der Zottenstämme darstellten, jedoch bläschenförmig.

VIII. Fall: III. Monat.

Frau H., III. gebärende, deren zwei erste Geburten ganz normal verlaufen waren, war vom Januar bis 4. März in ärztlicher Behandlung wegen Hyperemesis

gravidarum. Da das Erbrechen durch keinerlei sonstige Mittel zu stillen war, wurde am 4. März Abort eingeleitet durch Einführen von Jodoformgaze in das Cavum uteri. Als nach 2 Tagen nach mehrmaliger Tamponade immer noch sich keine Wehen einstellten, wurde die Raclage vorgenommen, wobei die zurückbleibenden Eireste zum Teil noch mit der Polypenzange entfernt werden mussten.

Die Untersuchung der Zotten ergab folgendes Resultat: Die Hauptstämme waren ziemlich dick und mit einer grossen Menge seitlicher Verzweigungen versehen, welche an ihren Enden deutlich kolbig aufgetrieben waren. Daneben fand man aber auch noch eine grosse Menge kleinerer Zotten, welche mit dünnem Stiel und kugeligen Endbläschen versehen, teils den grossen cylindrischen Hauptstämmen, teils dem Anfangsteil der kolbigen Nebenstämmchen aufsassen.

Der Befund hierbei ist demnach ungefähr dem von Fall V gleichzusetzen.

IX. Fall: III. Monat.

Anamnese war in diesem Falle nicht zu erlangen.

Das Ei, welches in Alkohol aufbewahrt zur Untersuchung gebracht wurde, zeigte im ganzen eine ziemlich rundliche Gestalt. Die Länge betrug 10 cm, die Breite 8,5 cm, das Gewicht 31 gr. Die Eihäute waren mehrfach eingerissen, der Föt war aus der Eihöhle verschwunden.

Die Chorionzotten waren nur schwer aus dem Plazentagewebe herauszuziehen, so dass sie meistens dabei abrissen. Die Untersuchung der deshalb nur spärlich zu erhaltenen Endzotten ergab neben manchen bläschenförmigen Auftreibungen, welche jedoch unter dem Einfluss des Alkohol vielfach geschrumpft waren, meistens

deutliche Endkolben, dagegen auch vereinzelte cylinderförmige Stränge. Das Ei stammte demnach offenbar aus jener Zeit, wo der Uebergang von Embryonal in Fötalzotten schon eingetreten ist, die bläschenförmigen und kolbigen Gebilde also ihre charakteristische Gestalt meist alle schon verloren haben.

X. Fall: III.—IV. Monat.

Die Anamnese zu diesem Fall fehlte ebenfalls. Das Ei war längere Zeit im Alkohol gelegen. Dasselbe war von birnförmiger Gestalt. Der Längsdurchmesser betrug 11 cm, die Breitendurchmesser 6 cm und 4 cm, das Gewicht 50 gr. Die Eihöhle wurde eröffnet, war jedoch beinahe völlig leer, indem sich nur ganz geringe Mengen eines ziemlich dicken schmierigen Fruchtwassers daraus entleerten, während der Fötus völlig verschwunden war.

Die Zotten hafteten ziemlich fest im Plazentagewebe. Sie zeigten meistens eine deutlich kolbige Gestalt, während nur ganz vereinzelte an ihren Enden mit bläschenförmigen Gebilden versehen waren, und zwar waren dies höchstens ganz kleine Zotten, welche sich nicht weiter verzweigten, sondern selbst grösseren Zotten aufsassen. Auf der andern Seite waren die meisten, und zwar vor allem die grösseren Stämmchen gleichmässig cylindrisch gebaut, manchmal sogar war das Ende noch ziemlich stark verjüngt.

Offenbar waren auch in diesem Präparat, ebenso wie dies schon bei Fall V angedeutet war, die Embryonalzotten in das Stadium übergetreten, wo sie die Fötalform annehmen, nur war hier das Wachstum schon weiter vorgerückt als in diesem letzt erwähnten Falle.

XI. Fall: IV. Monat.

Frau M., 12 Gebärende, hatte schon 7 mal Abort durchgemacht, während 4 mal die Schwangerschaft ein normales Ende gefunden hatte. Wann die jetzige Gravidität begonnen hatte, konnte nicht sicher angegeben werden, da die Periode immer unregelmässig gewesen war. Am 20. März traten plötzlich nach längerer Pause wieder heftige Blutungen ein, welche ein Abortivei samt zugehörigen Fötus zu Tage beförderten.

Das Ei zeigte eine im ganzen rundliche Gestalt und wog 190 gr. Die Durchmesser betrugen 10:8 cm. Die Eihäute waren nicht vollständig erhalten, die Eihöhle war eröffnet, die Nabelschnur durchrissen. Der macerierte Fötus wog 60 gr. und war 14 cm lang. Er war von beiden Seiten zusammengedrückt, weich und zeigte eine schmutzig graubraune Farbe.

An den zahlreichen Seitenästchen der Chorionzotten sah man mitunter starke kolbige Auftreibungen, ganz vereinzelt auch mehr kugelige Verdickungen. Die meisten Zotten zeigten überhaupt keine Volumenzunahme an den Enden, sondern stellten deutliche cylindrische Röhren dar, welche einen ganz gleichmässigen Verlauf nahmen d. h. alle Auftreibungen und Einschnürungen, wie wir sie oben mehrfach begegneten, vermissen liessen.

Auch in diesem Falle war demnach die Entwickelung der Zotten schon so weit vorgeschritten, dass von dem Embryonalstadium kaum noch eine Spur mehr zurückgeblieben war.

XII. Fall: V. Monat.

Frau K., IV gebärende, hatte schon vor 5 Jahren einen Abort im IV. Monat erlitten, während 2 andere

Schwangerschaften ganz normal verlaufen waren. Die jetzige Gravidität datierte von Anfang August an und verlief bis Weihnachten ohne Beschwerden. Am 25. Dezember trat plötzlich starke Blutung ein, bis am 27. Dezember mit reichlichem Blutgerinnsel ein Abortivei ausgestossen wurde.

Dasselbe hatte ein Gewicht von 350 gr., die Durchmesser betrugen 18 und 12 cm. Die Eihäute waren sehr gut conserviert. Nach Eröffnung der Eihöhle entleerte sich eine geringe Menge ganz hellen Fruchtwassers. Der Fötus war sehr gut erhalten, 22 cm lang und wog 200 gr. Er zeigte dabei ein ganz frisches Aussehen. Die Untersuchung der Chorionzotten ergab sehr reichliche baumartige Verästelungen. Die meisten gingen allmählig in cylindrische Röhren aus, an welchen keinerlei Volumenzunahme an den Enden mehr nachweisbar war. Wenige dieser grösseren Stämme endeten freilich auch in deutliche kolbige Verdickungen aus. Von diesen Hauptstämmen nun gingen ausserdem wieder kleinere Aeste aus, welche in ihrem Verlauf meist ebenfalls bandartig waren d. h. keine Verdickungen und Aufblasungen mehr beobachten liessen. Nur vereinzelnd fand man zwischen diesen noch kurze dünne Stiele, welche an ihren Enden mit kleinen bläschenförmigen Auftreibungen versehen waren.

Auch bei diesem Ei waren nämlich ebenso wie bei Fall XI die Embryonalzotten schon mit nur ganz geringen Ausnahmen ins Fötalstadium übergetreten. Nur ein ganz verschwindend kleiner Teil derselben hatte sich als Rest im Embryonalstadium erhalten.

In der nun folgenden kleinen Tabelle haben wir nochmals das Ergebnis der Untersuchungen der verschiedenen Eiern in aller Kürze zusammengefasst.

Nr.	Fruchtalter.	Zustand des Eies.	Zustand des Fötus.	Befund an den Chorionzotten.
1.	II	Unvollständig (Raclage)	Fötus fehlt.	Die meisten Zotten sind an den Enden kugelig aufgetrieben.
2.	II	Unvollständig	Fötus fehlt.	Befund wie bei 1, doch sind die kolbenförmigen Auftreibungen zahlreicher als die bläschenförmigen.
3.	II	Unvollständig	Fötus fehlt.	Befund wie bei 1.
4.	II	Unvollständig	Frischer Fötus.	Befund wie bei 1.
5.	III	Vollständig	macerierter Fötus.	Zotten meistens schon ziemlich bandartig, wenige mit kolbigen Endigungen, kugelige Auftreibungen selten
6.	III	Vollständig	Frischer Fötus	Zotten noch vielfach kugelig an den Enden viele auch kolbig, nur sehr wenige bandartig endigend.
7.	III	Vollständig	Frischer Fötus	Befund wie bei Fall 6.
8.	III	Unvollständig	Fötus fehlt	Befund wie bei Fall 5.
9.	III (?)	Unvollständig	Fötus fehlt	Meistens kolbenförmige Verdickungen neben bläschenförmigen. Manche Zotten endigen auch bandartig.
10.	III-IV	Vollständig	Fötus fehlt	Die Zotten sind alle nur wenig an den Enden verdickt.
11.	IV	Vollständig	Fötus maceriert	Befund wie bei Fall 10, nur noch weiter vorgeschritten.
12.	V	Vollständig	Frischer Fötus	Die Endzüge der Zotten sind fast durchgehend bandartig.

An sämtlichen untersuchten 12 Eiern konnte demnach nach unseren Beobachtungen die Kehrer'sche Annahme der Embryonalform der Chorionzotten bestätigt werden. Am meisten ausgesprochen war der Befund natürlich an Eiern der ersten zwei Monate: cfr. Fall I, II, IV, wo die bläschenförmigen Endzotten alle anderen an Zahl bedeutend überwogen haben. Nur an einem ebenfalls aus dem 2. Monat (Fall III) stammenden Präparat waren Zotten mit kolbigen Endigungen zahlreicher vertreten als die bläschenförmigen, dagegen konnte nie in diesem Falle, ebensowenig wie in den drei anderen, die gleichförmig cylindrische Gestalt, wie sie für die Zotten der letzten Monate der Schwangerschaft die Regel ist, konstatiert werden.

Etwas anderes lagen unserer Untersuchungen nach schon die Verhältnisse bei Eiern aus dem 3. Monat, aus welcher Zeit 5—6 Abortiveier zur Beobachtung vorlagen. (Fall V, VI, VII, VIII, IX und wahrscheinlich auch X.) Hierbei war die Zahl der bläschenförmigen Endigungen schon erheblich vermindert. Auch waren im Verlauf der grösseren Zottenstämme keinerlei Auftreibungen und Einschnürungen zu erkennen, wie sie bei den Hauptstämmen des zweiten Monates so häufig zu finden waren. Es begann vielmehr bereits der regelmässige gleichförmige Bau der Zotten mehr und mehr in den Vordergrund zu treten, wenn auch kolbige Auftreibungen an den Enden der kleineren Verzweigungen nicht besonders selten noch beobachtet werden konnten.

Immer mehr jedoch traten auch diese letzten Spuren der Embryonalform in den Hintergrund an den Präparaten aus dem IV. und gar V. Monat (XI. und

XII.), wo bläschenförmige Auftreibungen kaum mehr erkennbar waren, dagegen der regelmässige Bau und der Mangel jeder Volumenzunahme an den Enden der Zotten ihr für das Ende der Schwangerschaft charakteristisches Gepräge verleihen.

Ein bestimmter Zeitpunkt, wo dieser Uebergang der Embryonalzotten in die Fötalform eintritt, liess sich bei der nur so kleinen Zahl der untersuchten Eier natürlich noch nicht mit völliger Sicherheit angeben. Jedenfalls scheint dazu, dies geht auch schon aus unseren Beobachtungen hervor ein längerer Zeitraum nötig zu sein. Es wird wohl hauptsächlich dazu die Zeit vom Ende des II. bis Anfang des IV. Monats verwandt werden, was im grossen ganzen auch mit den Kehrer'schen Beobachtungen übereinstimmt, wenn dieser Autor den Vorgang auch schon am Ende des III. Monats beendet wissen will. Bei obigen Untersuchungen jedenfalls (cfr. Fall X) waren sicherlich im Beginn des IV. Monats oft noch Spuren des Embryonalstadiums nicht zu verkennen.

Sind wir nun nach dem Ergebnis der oben gemachten Beobachtungen auch wirklich berechtigt, die Kehrer'sche Annahme von der Existenz von Embryonal- und Fötalzotten zu bestätigen?

Wie schon auf pag. 2 und 3 erwähnt wurde, hatten bereits Bischoff und Hennig dieselben Aufblasungen an den Enden der Chorionzotten in den ersten Monaten der Schwangerschaft beobachtet, aber dieselben als pathologische Zustände angesehen. So nahm Bischoff bekanntlich an, dass dieselben erst entständen, nachdem „innere Teile, Embryo etc. längst abgestorben und auf-

gelöst seien", während das Chorion mit seinen Zotten noch fortwachse.

Sind nun diese Bischoff'schen Annahmen auf Grund der obigen Beobachtungen zu widerlegen? Wir müssen, um diese Frage zu entscheiden, natürlich noch etwas näher eingehen auf den Zustand des Fötus in welchem er sich bei der Untersuchung präsentierte.

Unter den 12 beobachteten Fällen war der Embryo allerdings ganz frisch nur in 4 Fällen (IV, VI, VII, XII), maceriert in zwei Fällen (V und XI) während er in 6 Fällen fehlte. Unter diesen letzteren war nur einmal die Eihöhle geschlossen, so dass wir in diesem Falle eine Resorption des Fötus annehmen durften, in den übrigen 5 Fällen war die Eihöhle geöffnet resp. das Ei überhaupt nur in Bruchstücken zur Untersuchung gekommen, so dass sich über den Zustand des Embryo gar keine Entscheidung treffen liess, wer also ebenso gut frisch, wie maceriert, wie resorbiert gewesen sein konnte. In Fall VIII sogar konnten wir mit ziemlicher Berechtigung ein Abgestorbensein des Fötus noch ausschliessen, da für eine solche gar keine Symptome vorhanden waren, sondern der Abort nur wegen Hyperemesis, welche jeder sonstigen Behandlung Trotz bot, eingeleitet wurde.

Wäre nun die Bischoff'sche Annahme richtig, so dürften in diesen 5 Fällen IV, VII, VII, VIII, und XII. gar keine Auftreibungen an den Enden der Chorionzotten vorhanden gewesen sein, oder doch müssten dieselben, wenn das Absterben der Frucht auf das Weiterwachsen der Zotten einen derartigen Einfluss haben sollte, mindestens geringer gewesen sein, als in den Fällen, wo der

Fötus maceriert oder gar resorbiert war. Dies liess sich jedoch an obigen Präparaten absolut nicht bestätigen, sondern an allen untersuchten Eiern des III. Monats waren die Endbläschen gleich deutlich ausgebildet gewesen.

Auf der andern Seite hätten wir nach der Bischoff'schen Annahme im Fall XI, wo der Fötus schon deutlich maceriert war, und dadurch offenbar zur Ursache des Abort wurde oder in Fall X, wo der Embryo deutliche Aufblasungen an den Enden der Chorionzotten erwarten müssen. Allein dieselben waren keineswegs im Fall XI in grösseren Masstabe zu erkennen als im Fall XII, wo der Fötus noch vollständig frisch war und keine Spuren von Maceration zeigte. Demnach kann es für den Grad der Ausbildung der Auftreibungen kaum von grossen Einfluss sein, ob der Embryo gut erhalten, maceriert oder gar aufgelöst ist.

Nach der Hennig'schen Aufassung endlich müsste man sämtliche der oben beschriebenen Abortiveier mit Ausnahme von Fall X und XI als beginnende Traubenmolle ansehen, wonach die Häufigkeit der Mole doch um ein bedeutendes zunähme als bisher angenommen wurde. Nach den Kehrer'schen Erhebungen nämlich beträgt der Prozentsatz der Aborte überhaupt gegenüber den Frühgeburten und rechtzeitigen Geburten 8,7%; da unter den 12 beobachteten Fällen sich nach der Hennig'schen Auffassung also 10 Fälle von beginnender Traubenmole befänden, so kamen auf 100 Aborte 83,3, welche durch Mole bedingt seien, d. h. auf 100 Früh- und rechtzeitige Geburten kämen 7,3 Aborte, welche durch Mole bedingt seien, während alle anderen Ursachen von Abort ihn nur in 1,4% der Fälle, eben-

falls wieder auf 100 normale Geburten gerechnet) bedingen könnten.

Nach unseren allerdings nur sehr kurzen Beobachtungen können wir daher, wie dies schon Kehrer in seiner anfangs erwähnten Abhandlung gethan hat, in der Entwickelung der Chorionzotten zwei Stadien unterscheiden.

1.) Ein solches, in dem die meisten Zotten an den Enden deutliche Auftreibungen zeigen, sei es dass dieselben mehr von kolbiger, sei es mehr von kugeliger Gestalt sind. Auch ein Verlauf der Zottenäste lassen sich mitunter neben deutlichen Einschnürungen grössere blasige Auftreibungen nachweisen, cfr. Fig. I und II.

2.) Ein solcher, in dem diese Endbläschen so gut wie ganz verschwinden, dafür aber auch die Aeste und Zweige der Zottenstämme eine regelmässig cylindrische oder bandartige Gestalt annehmen, cfr. Fig. III und IV.

Das erste Stadium bezeichnet Kehrer als Embryonal-, das zweite als Fötalstadium, und haben wir in letzterem die Chorionzotten in der Form, wie sie sich am Ende der Schwangerschaft an normalen Chorion präsentieren.

I

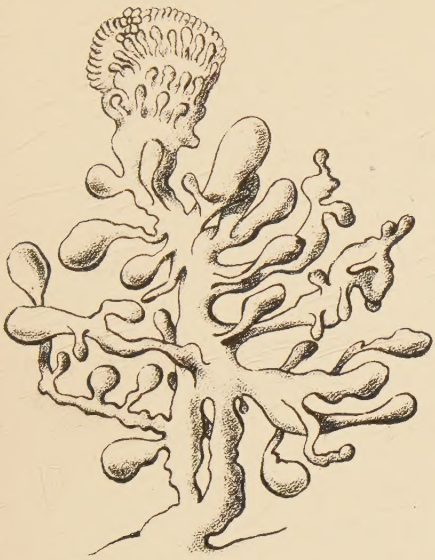

II

III

IV